

重庆大学附属肿瘤医院-血液肿瘤中心

骨髓细胞检验报告

编号: 1967436400

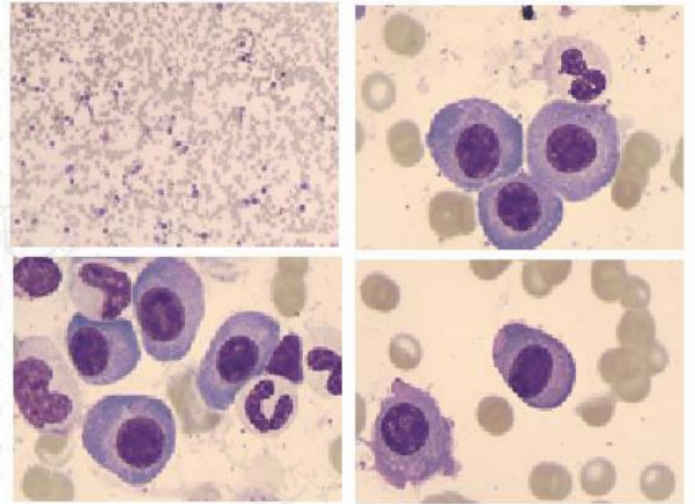
姓名: 2
性别: 女

年龄: 61
住院号:

科别: 血液二病房
床号: 8

取材部位: 髂后
骨髓片号: 20256960M1

细胞名称	血片		髓片	
	(%)	平均值	标准差	(%)
原始血细胞		0.06	±0.01	
原始粒细胞		0.54	±0.33	
早幼粒细胞		1.47	±0.60	2.00
粒核	中幼	6.39	±2.04	3.50
	晚幼	7.80	±1.97	4.50
	杆状核	23.72	±3.50	4.50
	分叶核	9.44	±2.92	14.00
嗜酸	中幼	0.38	±0.23	0.50
	晚幼	0.49	±0.32	
	杆状核	1.25	±0.61	
	分叶核	0.86	±0.61	1.50
嗜碱	中幼	0.02	±0.05	
	晚幼	0.06	±0.07	
	杆状核	0.06	±0.09	
	分叶核	0.03	±0.05	0.50
红细胞系统	原始红细胞	0.57	±0.30	
	早幼红细胞	0.92	±0.41	
	中幼红细胞	7.41	±1.91	2.50
	晚幼红细胞	10.75	±2.36	8.50
	巨早幼红细胞			
	巨中幼红细胞			
	巨晚幼红细胞			
粒系: 红系				2.82
淋巴	原始淋巴细胞	0.05	±0.09	
	幼稚淋巴细胞	0.47	±0.84	
	成熟淋巴细胞	22.78	±7.04	17.00
	异型淋巴细胞			
单核	原始单核细胞	0.01	±0.04	
	幼稚单核细胞	0.14	±0.19	
	成熟单核细胞	3.00	±0.88	0.50
浆细	原始浆细胞	0.004	±0.02	
	幼稚浆细胞	0.104	±0.16	
	成熟浆细胞	0.71	±0.42	40.50
其他细胞	组织细胞	0.16	±0.21	
	组织嗜碱细胞	0.03	±0.09	
	组织嗜酸细胞	0.11	±0.01	
	吞噬细胞	0.53	±0.52	
	分类不明细胞	0.55	±0.59	
巨核细胞	原始巨核细胞		0-3	
	幼稚巨核细胞		0-10	
	颗粒型巨核细胞		10-30	14
	产板型巨核细胞		40-70	14
	裸核型巨核细胞		0-30	
组化	RBC	X10 ¹² /L	HGB	g/L
	PLT	X10 ⁹ /L	RC	%
	WBC	X10 ⁹ /L		
化学	NAP积分值:	198分	POX:	
	NAP阳性率:	65%	PAS:	
	细胞内铁:	40%	NAE:	
	细胞外铁:	+	NAE-Naf:	
总数	血片总数:	0	髓片总数:	200



分析:

髓像

- 取材, 涂片, 染色尚可。
- 骨髓增生活跃。
- 粒系增生减低, 以成熟粒细胞居多, 形态未见明显异常。
- 红系增生减低, 以晚幼红细胞居多, 形态未见明显异常。成熟红细胞缙钱状排列明显。
- 淋巴细胞占17%。
- 浆细胞占40.5%, 其胞体大小不一, 呈多形性; 胞浆量中等, 呈深蓝色, 可见少许颗粒, 核偏位, 可见双核及多核; 染色质呈较细而疏松的网状, 部分细胞可见核仁。
- 全片共见巨核细胞28个, 成熟巨核细胞产板良好, 血小板成簇、散在均易见。

意见:

符合多发性骨髓瘤骨髓象, 请结合临床, 建议完善相关检查。

检验者: * *

审核者:

送检日期: 2025-02-05

报告日期: 2025-02-06

备注: 最终报告以纸质签字版为准,