

重庆大学附属肿瘤医院-血液肿瘤中心

骨髓细胞检验报告

编号: 1980732000

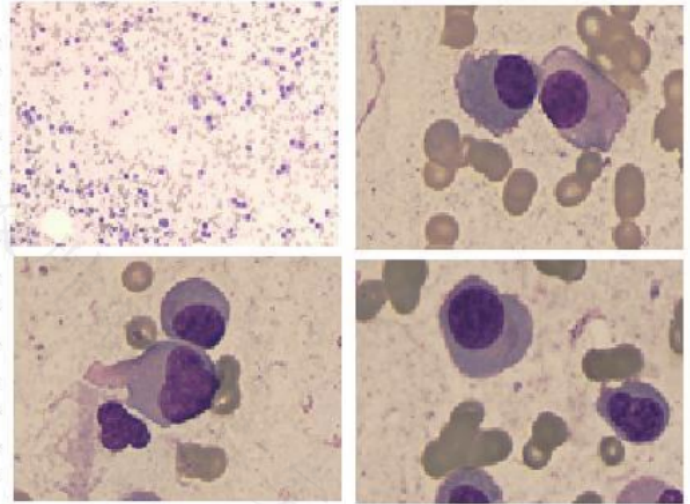
姓名: 3
性别: 男

年龄: 50
住院号:

科别: 血液一病房
床号: 20

取材部位: 髂后
骨髓片号: 20257078M1

| 细胞名称 | | 血片 | 髓片 | | | |
|-----------------------|-----------------------|----------------------|-----------|-------|-------|------|
| | | (%) | 平均值 | 标准差 | (%) | |
| 粒 细 胞 系 统 | 原始血细胞 | | 0.06 | ±0.01 | | |
| | 原始粒细胞 | | 0.54 | ±0.33 | | |
| | 早幼粒细胞 | | 1.47 | ±0.60 | | |
| | 中 核 | 中 幼 | | 6.39 | ±2.04 | 1.50 |
| | | 晚 幼 | | 7.80 | ±1.97 | 0.50 |
| | | 杆状核 | | 23.72 | ±3.50 | 2.00 |
| | 嗜 酸 | 分叶核 | | 9.44 | ±2.92 | 3.50 |
| | | 中 幼 | | 0.38 | ±0.23 | |
| | | 晚 幼 | | 0.49 | ±0.32 | |
| | 嗜 碱 | 杆状核 | | 1.25 | ±0.61 | |
| | | 分叶核 | | 0.86 | ±0.61 | |
| | | 中 幼 | | 0.02 | ±0.05 | |
| | | 晚 幼 | | 0.06 | ±0.07 | |
| | 红 细 胞 系 统 | 杆状核 | | 0.06 | ±0.09 | |
| 分叶核 | | | 0.03 | ±0.05 | | |
| 原始红细胞 | | | 0.57 | ±0.30 | | |
| 早幼红细胞 | | | 0.92 | ±0.41 | | |
| 中幼红细胞 | | | 7.41 | ±1.91 | 0.50 | |
| 晚幼红细胞 | | | 10.75 | ±2.36 | 1.00 | |
| 巨早幼红细胞 | | | | | | |
| 淋 巴 | 巨中幼红细胞 | | | | | |
| | 巨晚幼红细胞 | | | | | |
| | 粒系: 红系 | | | | 5.00 | |
| | 原始淋巴细胞 | | 0.05 | ±0.09 | | |
| 单 核 | 幼稚淋巴细胞 | | 0.47 | ±0.84 | | |
| | 成熟淋巴细胞 | | 22.78 | ±7.04 | 3.50 | |
| | 异型淋巴细胞 | | | | | |
| | 原始单核细胞 | | 0.01 | ±0.04 | | |
| 浆 细 胞 | 幼稚单核细胞 | | 0.14 | ±0.19 | | |
| | 成熟单核细胞 | | 3.00 | ±0.88 | 0.50 | |
| | 原始浆细胞 | | 0.004 | ±0.02 | 8.50 | |
| 其 他 细 胞 | 幼稚浆细胞 | | 0.104 | ±0.16 | 29.50 | |
| | 成熟浆细胞 | | 0.71 | ±0.42 | 49.00 | |
| | 组织细胞 | | 0.16 | ±0.21 | | |
| | 组织嗜碱细胞 | | 0.03 | ±0.09 | | |
| | 组织嗜酸细胞 | | 0.11 | ±0.01 | | |
| 巨 核 细 胞 | 吞噬细胞 | | 0.53 | ±0.52 | | |
| | 分类不明细胞 | | 0.55 | ±0.59 | | |
| | 原始巨核细胞 | | 0-3 | | | |
| | 幼稚巨核细胞 | | 0-10 | | | |
| | 颗粒型巨核细胞 | | 10-30 | | 2 | |
| 组 化 | 产板型巨核细胞 | | 40-70 | | | |
| | 裸核型巨核细胞 | | 0-30 | | | |
| | RBC | X10 ¹² /L | HGB | g/L | | |
| 化 学 染 | PLT | X10 ⁹ /L | RC | % | | |
| | WBC | X10 ⁹ /L | | | | |
| | NAP积分值: 成熟粒低 | | POX: | | | |
| 总 数 | NAP阳性率: 成熟粒低 | | PAS: | | | |
| | 细胞内铁: 幼红太少 | | NAE: | | | |
| | 细胞外铁: 土 | | NAE-Naf: | | | |
| 总数 | 血片总数: 0 | | 髓片总数: 200 | | | |



分析:

髓像

1. 取材, 涂片, 染色良好。
2. 骨髓增生活跃
3. 粒系增生明显减低, 形态未见明显异常。
4. 红系增生明显减低, 偶见晚幼红细胞, 形态未见明显异常。成熟红细胞缙钱状排列明显。
5. 淋巴细胞占3.5%。
6. 浆细胞占87.5%, 其胞体大小不一, 呈多形性; 胞浆量中等, 呈深兰色, 可见少许颗粒, 核偏位, 可见双核及多核, 染色质呈较细而疏松的网状, 部分细胞可见核仁。
7. 全片见巨核细胞2个, 血小板成簇、散在均少见。

外周血: 浆细胞占5%。

意见:

结合外周血及骨髓浆细胞比例增高, 综合考虑PCL, 请结合临床, 建议完善相关检查。

检验者: * * 审核者:
备注: 最终报告以纸质签字版为准。

送检日期: 2025-02-18 报告日期: 2025-02-20