# 重庆大学附属肿瘤医院-血液肿瘤中心

骨髓细胞检验报告　　编号：1985192700

姓名：8　　年龄：53　　科别：血液一病房　　取材部位：髂后

性别：男　　住院号：******　　床号：79　　骨髓片号：20257113M1

| 细胞名称 | | | 血片（%） | 髓片 平均值 | 髓片 标准差 | 髓片（%） |
|---|---|---|---|---|---|---|
| | 原始血细胞 | | | 0.06 | ±0.01 | |
| 粒细胞系统 | 原始粒细胞 | | | 0.54 | ±0.33 | |
| | 早幼粒细胞 | | | 1.47 | ±0.60 | |
| | 中核 | 中　幼 | | 6.39 | ±2.04 | 1.00 |
| | | 晚　幼 | | 7.80 | ±1.97 | 0.50 |
| | | 杆状核 | | 23.72 | ±3.50 | 0.50 |
| | | 分叶核 | | 9.44 | ±2.92 | 0.50 |
| | 嗜酸 | 中　幼 | | 0.38 | ±0.23 | |
| | | 晚　幼 | | 0.49 | ±0.32 | |
| | | 杆状核 | | 1.25 | ±0.61 | |
| | | 分叶核 | | 0.86 | ±0.61 | |
| | 嗜碱 | 中　幼 | | 0.02 | ±0.05 | |
| | | 晚　幼 | | 0.06 | ±0.07 | |
| | | 杆状核 | | 0.06 | ±0.09 | |
| | | 分叶核 | | 0.03 | ±0.05 | |
| 红细胞系统 | 原始红细胞 | | | 0.57 | ±0.30 | |
| | 早幼红细胞 | | | 0.92 | ±0.41 | |
| | 中幼红细胞 | | | 7.41 | ±1.91 | |
| | 晚幼红细胞 | | | 10.75 | ±2.36 | |
| | 巨早幼红细胞 | | | | | |
| | 巨中幼红细胞 | | | | | |
| | 巨晚幼红细胞 | | | | | |
| | 粒系：红系 | | | | | |
| 淋巴 | 原始淋巴细胞 | | | 0.05 | ±0.09 | 20.50 |
| | 幼稚淋巴细胞 | | | 0.47 | ±0.84 | 75.50 |
| | 成熟淋巴细胞 | | | 22.78 | ±7.04 | 1.50 |
| | 异型淋巴细胞 | | | | | |
| 单核 | 原始单核细胞 | | | 0.01 | ±0.04 | |
| | 幼稚单核细胞 | | | 0.14 | ±0.19 | |
| | 成熟单核细胞 | | | 3.00 | ±0.88 | |
| 浆胞 | 原始浆细胞 | | | 0.004 | ±0.02 | |
| | 幼稚浆细胞 | | | 0.104 | ±0.16 | |
| | 成熟浆细胞 | | | 0.71 | ±0.42 | |
| 其他细胞 | 组织细胞 | | | 0.16 | ±0.21 | |
| | 组织嗜碱细胞 | | | 0.03 | ±0.09 | |
| | 组织嗜酸细胞 | | | 0.11 | ±0.01 | |
| | 吞噬细胞 | | | 0.53 | ±0.52 | |
| | 分类不明细胞 | | | 0.55 | ±0.59 | |
| 巨核细胞 | 原始巨核细胞 | | | 0-3 | | |
| | 幼稚巨核细胞 | | | 0-10 | | |
| | 颗粒型巨核细胞 | | | 10-30 | | 1 |
| | 产板型巨核细胞 | | | 40-70 | | |
| | 裸核型巨核细胞 | | | 0-30 | | |

| 组化 | | | | |
|---|---|---|---|---|
| | RBC | $X10^{12}/L$ | HGB | g/L |
| | PLT | $X10^{9}/L$ | RC | % |
| | WBC | $X10^{9}/L$ | | |

| 化学色 | | |
|---|---|---|
| | NAP积分值： | POX：　－ |
| | NAP阳性率： | PAS：　＋ |
| | 细胞内铁： | NAE： |
| | 细胞外铁： | NAE-Naf： |
| 总数 | 血片总数：　0 | 髓片总数：　200 |

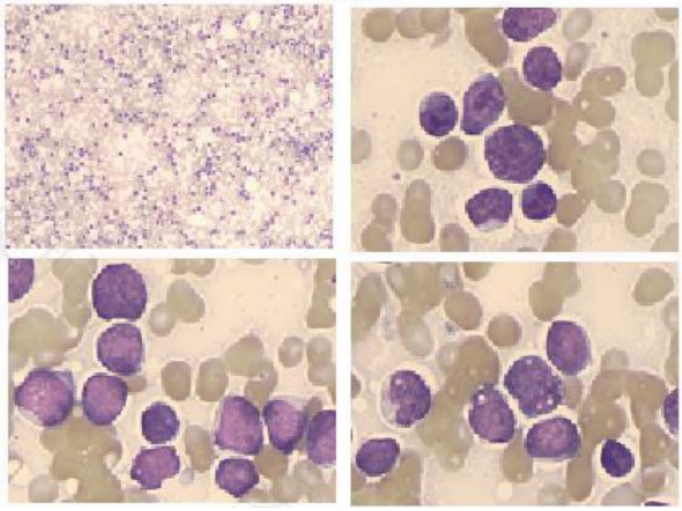

分析：

髓像

1. 取材，涂片，染色良好。

2. 骨髓有核细胞增生明显活跃 。

3. 淋巴系异常增生，原始和幼稚淋巴细胞比例占96%，其胞体大小不等，胞浆量少，呈天蓝色，核圆形，可见凹陷与折迭，核质比大，染色质较粗，结构较一致，核仁清楚，部分细胞可见空泡。

4. 粒、红、巨三系增生受抑。

意见：

考虑ALL骨髓象，建议完善相关检查，

检验者：＊　＊　　审核者：　　送检日期：2025-02-24　　报告日期：2025-02-25

备注：最终报告以纸质签字版为准。