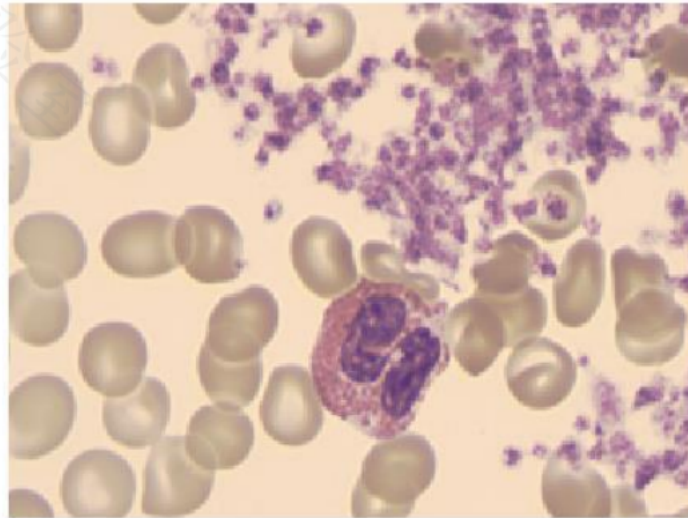
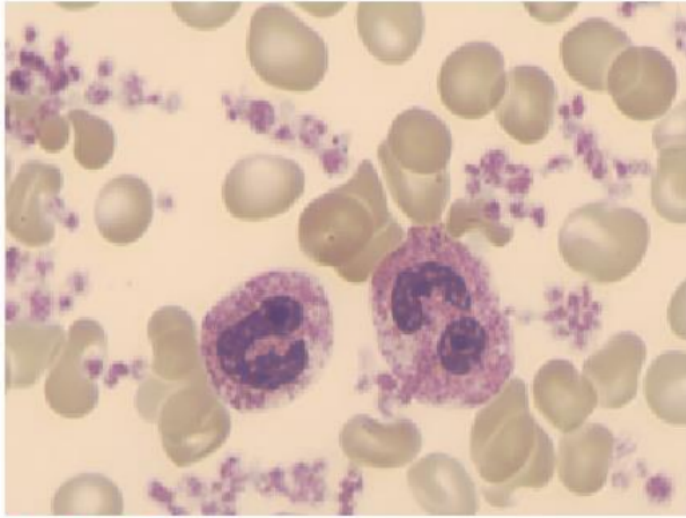


重庆大学附属肿瘤医院-血液肿瘤中心
外周血检查报告单

编号: 1930092100

姓名: 10 性别: 女 年龄: 67 样本号: 20246694B1
科室: 普内科 条码号: 床号: 23 样品种类: 指血
病历号: ***** 送检日期: 2024-12-09 临床诊断:

细胞名称	结果(N)	正常值(N)	细胞名称	结果(N)	正常值(N)	其他细胞	结果(N)	其他细胞	结果(N)
中性杆状		1-4%	单核细胞	2.00	2-8%	早幼		原始细胞	
中性分叶	80.00	50-70%	嗜酸细胞	11.00	0-8%	中幼	1.00	浆细胞	
淋巴细胞	3.00	20-40%	嗜碱细胞	3.00	0-3%	晚幼			
红细胞形态	成熟红细胞大小不等。					有核红细胞		个/	个白细胞
白细胞形态	中性分叶核粒细胞及嗜酸性粒细胞比例增高, 偶见幼粒。					备注			
血小板形态	血小板成堆、散在均易见。								



诊断意见:

中性分叶核粒细胞及嗜酸性粒细胞比例增高, 偶见幼粒。血小板成堆、散在均易见。

检查日期: 2024-12-11 报告日期: 2024-12-11 检验医生: *** 审核医生

本标本仅表示送检标本情况