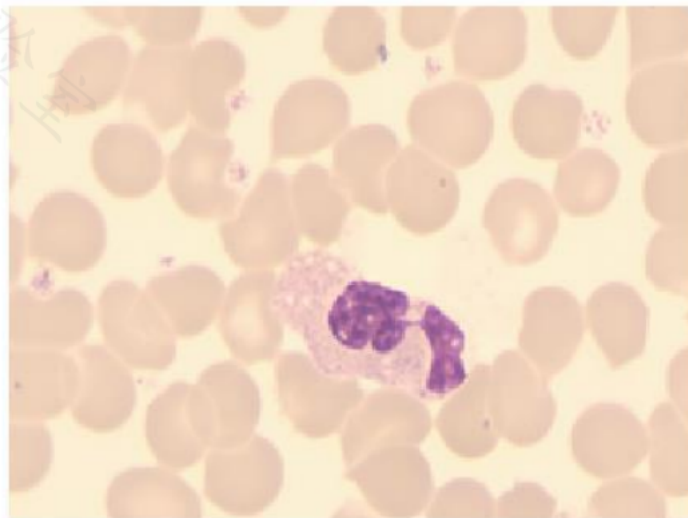
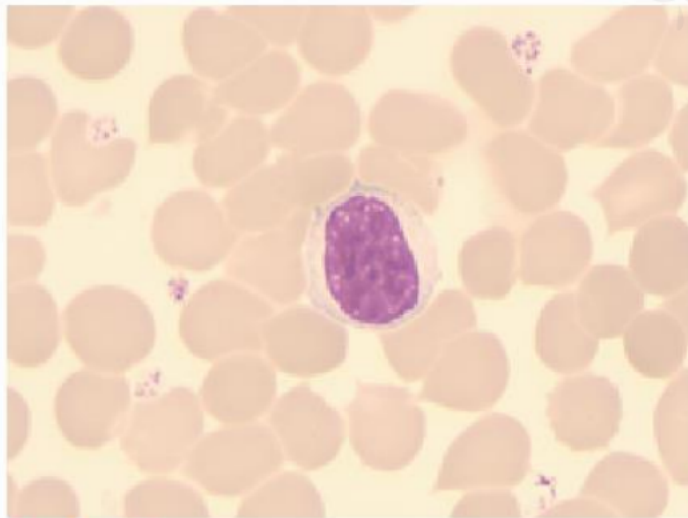


重庆大学附属肿瘤医院-血液肿瘤中心
外周血检查报告单

编号: 1894903300

姓名: 11 性别: 女 年龄: 60 样本号: 29
科室: 血液二病房 条码号: 床号: 54 样品种类: 静脉血
病历号: ***** 送检日期: 2024-11-04 临床诊断:

细胞名称	结果(N)	正常值(N)	细胞名称	结果(N)	正常值(N)	其他细胞	结果(N)	其他细胞	结果(N)
中性杆状	5.00	1-4%	单核细胞		2-8%	早幼		原始细胞	
中性分叶	77.00	50-70%	嗜酸细胞	1.00	0-8%	中幼		浆细胞	
淋巴细胞	17.00	20-40%	嗜碱细胞		0-3%	晚幼			
红细胞形态	成熟红细胞成堆易见。					有核红细胞		个/	个白细胞
白细胞形态	中性分叶核粒细胞比例增高, 可见异淋占6%。					备注			
血小板形态	血小板成堆、散在均易见。								



诊断意见:

中性分叶核粒细胞比例增高, 可见异淋占6%。

检查日期: 2024-11-05 报告日期: 2024-11-05 检验医生: *** 审核医

本标本仅表示送检标本情况