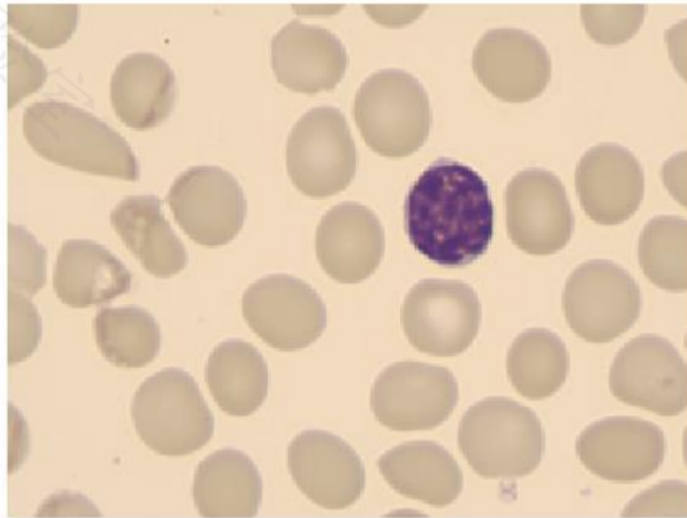
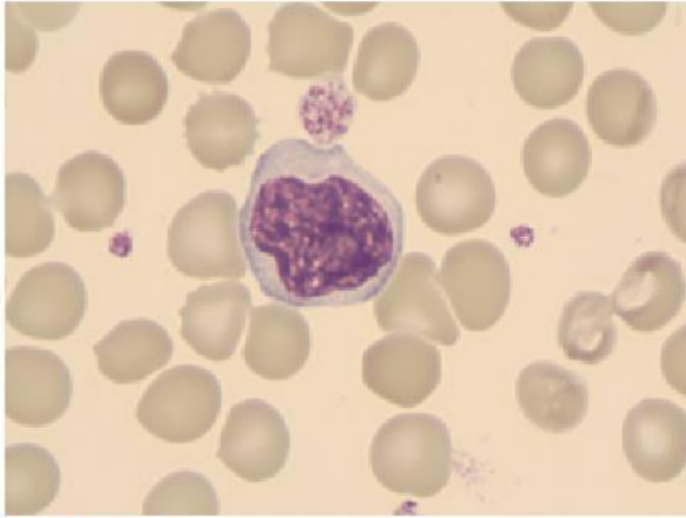


重庆大学附属肿瘤医院-血液肿瘤中心
外周血检查报告单

编号: 1908724800

姓名: 13 性别: 女 年龄: 56 样本号: 12
科室: 血液一病房 条码号: 床号: 19 样品种类: 静脉血
病历号: ***** 送检日期: 2024-11-18 临床诊断:

细胞名称	结果(N)	正常值(N)	细胞名称	结果(N)	正常值(N)	其他细胞	结果(N)	其他细胞	结果(N)
中性杆状		1-4%	单核细胞	6.00	2-8%	早幼		原始细胞	
中性分叶	21.00	50-70%	嗜酸细胞	2.00	0-8%	中幼		浆细胞	
淋巴细胞	71.00	20-40%	嗜碱细胞		0-3%	晚幼			
红细胞形态	未见明显异常。					有核红细胞		个/	个白细胞
白细胞形态	淋巴细胞比例明显增高, 偶见异淋占1%。					备注			
血小板形态	血小板成簇、散在均易见。								



诊断意见:

淋巴细胞比例明显增高, 偶见异淋占1%。

检查日期: 2024-11-19 报告日期: 2024-11-19 检验医生: *** 审核医生

本标本仅表示送检标本情况