

# 重庆大学附属肿瘤医院-血液肿瘤中心

骨髓细胞检验报告

编号: 1908725500

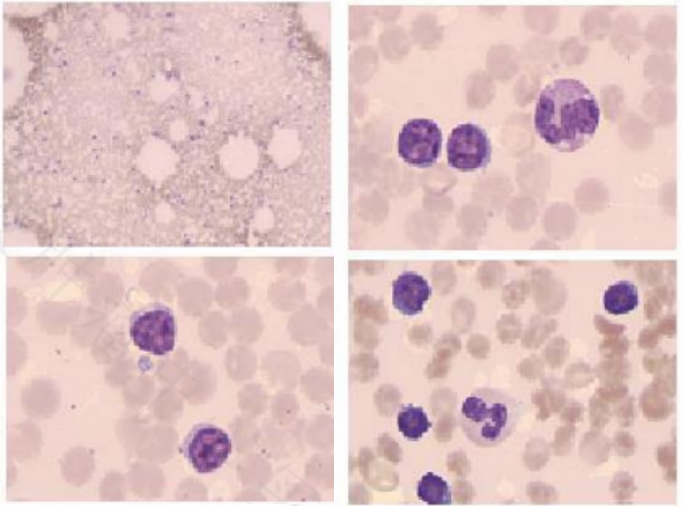
姓名: 13  
性别: 女

年龄: 56  
住院号: \* \* \* \* \*

科别: 血液一病房  
床号: 19

取材部位: 髂后  
骨髓片号: 20246574M1

细胞名称	血片		髓片		
	(%)	平均值	标准差	(%)	
原始血细胞		0.06	±0.01		
原始粒细胞		0.54	±0.33		
早幼粒细胞		1.47	±0.60		
中核	中幼	6.39	±2.04	1.00	
	晚幼	7.80	±1.97	7.50	
	杆状核	23.72	±3.50	6.50	
	分叶核	9.44	±2.92	10.00	
嗜酸	中幼	0.38	±0.23		
	晚幼	0.49	±0.32		
	杆状核	1.25	±0.61		
	分叶核	0.86	±0.61	1.50	
嗜碱	中幼	0.02	±0.05		
	晚幼	0.06	±0.07		
	杆状核	0.06	±0.09		
	分叶核	0.03	±0.05	0.50	
红细胞系统	原始红细胞	0.57	±0.30		
	早幼红细胞	0.92	±0.41		
	中幼红细胞	7.41	±1.91	1.00	
	晚幼红细胞	10.75	±2.36	8.50	
	巨早幼红细胞				
	巨中幼红细胞				
	巨晚幼红细胞				
粒系: 红系				2.84	
淋巴	原始淋巴细胞	0.05	±0.09		
	幼稚淋巴细胞	0.47	±0.84		
	成熟淋巴细胞	22.78	±7.04	63.00	
	异型淋巴细胞				
单核	原始单核细胞	0.01	±0.04		
	幼稚单核细胞	0.14	±0.19		
	成熟单核细胞	3.00	±0.88	0.50	
浆细胞	原始浆细胞	0.004	±0.02		
	幼稚浆细胞	0.104	±0.16		
	成熟浆细胞	0.71	±0.42		
其他细胞	组织细胞	0.16	±0.21		
	组织嗜碱细胞	0.03	±0.09		
	组织嗜酸细胞	0.11	±0.01		
	吞噬细胞	0.53	±0.52		
	分类不明细胞	0.55	±0.59		
巨核细胞	原始巨核细胞	0-3			
	幼稚巨核细胞	0-10			
	颗粒型巨核细胞	10-30	2		
	产板型巨核细胞	40-70	1		
	裸核型巨核细胞	0-30			
组化	RBC	X10 <sup>12</sup> /L	HGB	g/L	
	PLT	X10 <sup>9</sup> /L	RC	%	
	WBC	X10 <sup>9</sup> /L			
化学染色	NAP积分值:	125分	POX:		
	NAP阳性率:	70%	PAS:		
	细胞内铁:	50%	NAE:		
	细胞外铁:	未见小粒	NAE-Naf:		
总数	血片总数:	0	髓片总数:	200	



分析:

### 髓像

- 取材未见小粒, 涂片, 染色良好。
- 骨髓增生近似活跃。
- 粒系增生减低, 各阶段粒细胞形态未见明显异常。
- 红系增生减低, 以晚幼红细胞居多, 形态未见明显异常。
- 淋巴系异常增生, 占63%, 以成熟小淋巴细胞为主, 可见少量大淋巴细胞。
- 全片共见巨核细胞3个, 偶见双圆巨, 血小板成簇、散在均易见。

意见:

考虑CLPD (CLL) 可能性大, 建议完善相关检查。

检验者: \* \* \*      审核者:  
备注: 最终报告以纸质签字版为准。

送检日期: 2024-11-15      报告日期: 2024-11-19