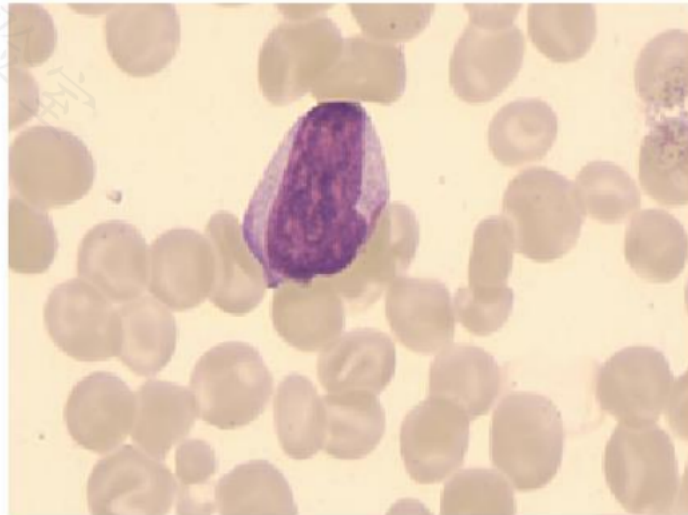
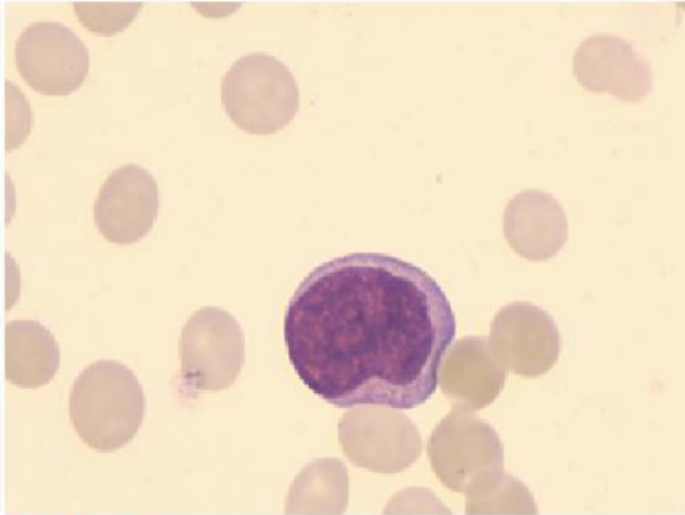


重庆大学附属肿瘤医院-血液肿瘤中心
外周血检查报告单

编号: 1873636500

姓名: 15 性别: 女 年龄: 50 样本号: 20246333B1
科室: 妇瘤一病区 条码号: 床号: 39 样品种类: 指血
病历号: ***** 送检日期: 2024-10-10 临床诊断:

细胞名称	结果(N)	正常值(N)	细胞名称	结果(N)	正常值(N)	其他细胞	结果(N)	其他细胞	结果(N)
中性杆状	2.00	1-4%	单核细胞	2.00	2-8%	早幼		原始细胞	11.00
中性分叶	51.00	50-70%	嗜酸细胞	16.00	0-8%	中幼		浆细胞	
淋巴细胞	14.00	20-40%	嗜碱细胞	2.00	0-3%	晚幼	2.00		
红细胞形态	未见明显异常。					有核红细胞		个/	个白细胞
白细胞形态	嗜酸性粒细胞比例增高, 易见原幼细胞。					备注			
血小板形态	血小板成簇、散在均少见。								



诊断意见:

嗜酸性粒细胞比例增高, 易见原幼细胞,

检查日期: 2024-10-11 报告日期: 2024-10-11 检验医生: *** 审核医生

本标本仅表示送检标本情况