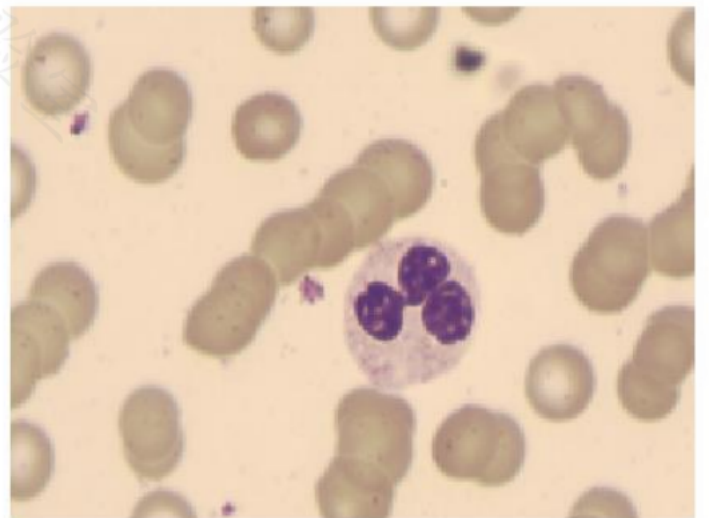
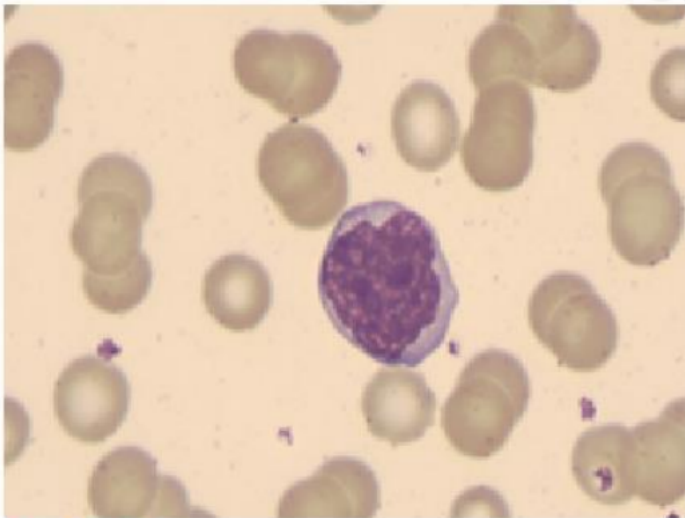


重庆大学附属肿瘤医院-血液肿瘤中心
外周血检查报告单

编号：1967354900

姓名：2 性别：女 年龄：61 样本号：4
 科室：血液二病房 条码号： 床号：57 样品种类：静脉血
 病历号：***** 送检日期：2025-02-05 临床诊断：

细胞名称	结果(N)	正常值(N)	细胞名称	结果(N)	正常值(N)	其他细胞	结果(N)	其他细胞	结果(N)
中性杆状		1-4%	单核细胞	2.00	2-8%	早幼		原始细胞	
中性分叶	63.00	50-70%	嗜酸细胞	1.00	0-8%	中幼		浆细胞	
淋巴细胞	34.00	20-40%	嗜碱细胞		0-3%	晚幼			
红细胞形态	部分成熟红细胞可见呈缙钱状排列。					有核红细胞		个/	个白细胞
白细胞形态	偶见异淋占1%。					备注			
血小板形态	血小板成簇、散在均易见。								



诊断意见：

偶见异淋占1%。

检查日期：2025-02-06 报告日期：2025-02-06 检验医生：冉** 审核医生：

本标本仅表示送检标本情况