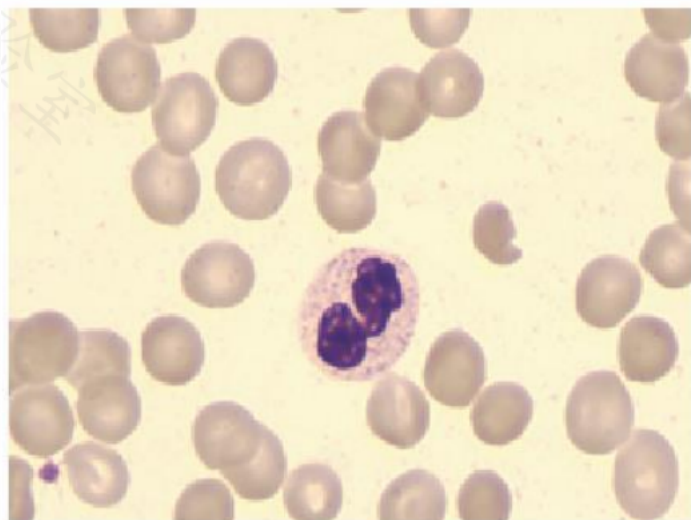
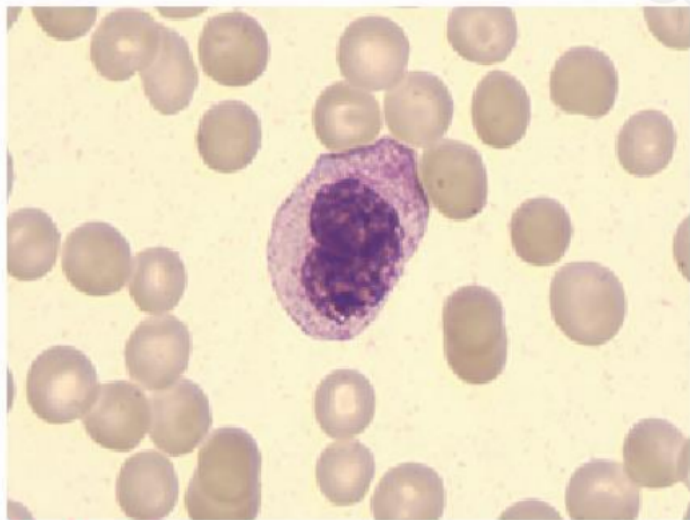


重庆大学附属肿瘤医院-血液肿瘤中心  
外周血检查报告单

编号: 1977503600

姓名: 5 性别: 女 年龄: 72 样本号: 20257045B1  
 科室: 中医肿瘤科二 条码号: 床号: 10 样品种类: 指血  
 病历号: \*\*\*\*\* 送检日期: 2025-02-14 临床诊断:

细胞名称	结果(N)	正常值(N)	细胞名称	结果(N)	正常值(N)	其他细胞	结果(N)	其他细胞	结果(N)
中性杆状	1.00	1-4%	单核细胞	14.00	2-8%	早幼		原始细胞	
中性分叶	71.00	50-70%	嗜酸细胞		0-8%	中幼		浆细胞	
淋巴细胞	14.00	20-40%	嗜碱细胞		0-3%	晚幼			
红细胞形态	未见明显异常。					有核红细胞		个/	个白细胞
白细胞形态	中性分叶核粒细胞及单核细胞比例增高。					备注			
血小板形态	血小板成簇、散在均少见。								



诊断意见:

中性分叶核粒细胞及单核细胞比例增高。

检查日期: 2025-02-17 报告日期: 2025-02-17 检验医生: ... 审核医生:

本标本仅表示送检标本情况