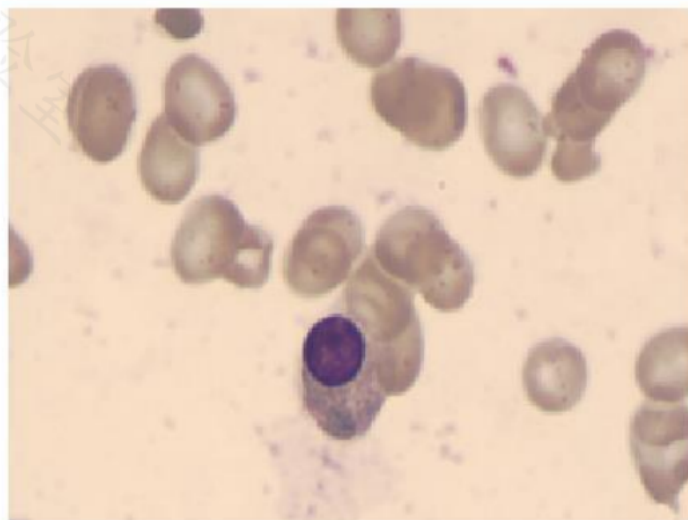
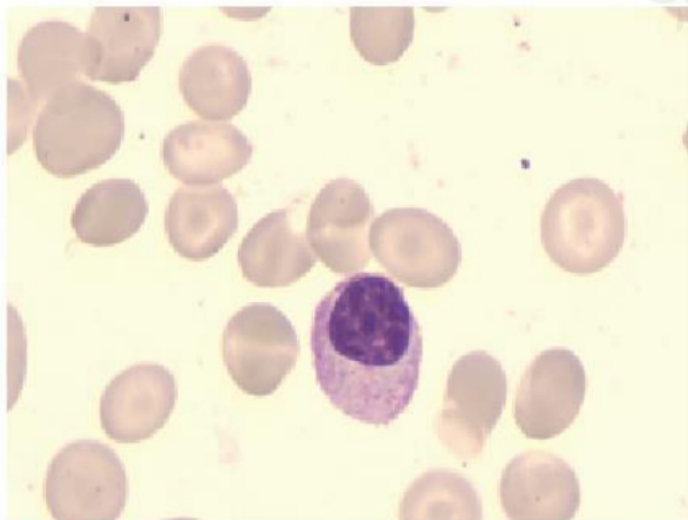

重庆大学附属肿瘤医院-血液肿瘤中心
外周血检查报告单

编号：1979806200

姓名:6 性别:女 年龄:67 样本号:20257065B1
 科室:普内科 条码号: 床号:11 样品种类:指血
 病历号:***** 送检日期:2025-02-17 临床诊断:

细胞名称	结果(N)	正常值(N)	细胞名称	结果(N)	正常值(N)	其他细胞	结果(N)	其他细胞	结果(N)
中性杆状	2.00	1-4%	单核细胞	11.00	2-8%	早幼		原始细胞	
中性分叶	25.00	50-70%	嗜酸细胞		0-8%	中幼		浆细胞	
淋巴细胞	62.00	20-40%	嗜碱细胞		0-3%	晚幼			
红细胞形态	成熟红细胞大小不等。					有核红细胞	10	个/	个白细胞
白细胞形态	淋巴细胞及单核细胞比例增高，易见幼红10:100。					备注			
血小板形态	血小板成簇、散在均少见。								



诊断意见:

淋巴细胞及单核细胞比例增高，易见幼红10:100。

检查日期:2025-02-21 报告日期:2025-02-21 检验医生:*** 审核医生:

本标本仅表示送检标本情况